

Prothèse supra-implantaire : un protocole numérique innovant

L'association scanner intra-oral et *Profile Designer iphysio* est-elle la solution pour gagner du temps, de la précision et lutter contre la cratérisation ?

Entrer dans le monde du numérique donne lieu à plusieurs questions. Comment réussir sa transition entre le système traditionnel (*empreinte silicone, transfert, analogue, pilier "fabricant"...*) et système numérique ? Utiliser un scanner intra-oral va-t-il réellement améliorer nos résultats fonctionnels et esthétiques en prothèses sur implant ? Peut-on vraiment gagner du temps, augmenter la précision des prothèses et surtout lutter contre le risque de cratérisation péri-implantaire en utilisant un système numérique ? L'utilisation d'un scanner intra-oral et du *Profile Designer iphysio* permet de répondre à ces questions, de respecter un cahier des charges, de pérenniser le complexe implant-prothèse et donc de réussir sa prothèse supra-implantaire.

CAS CLINIQUE

Le respect des trois règles précitées précédemment peut être illustré par l'intermédiaire du cas clinique suivant. Un patient de 65 ans se présente au cabinet pour une réhabilitation implantaire des secteurs postéro-supérieurs et inférieurs droit et gauche. Ce patient, qui n'habite pas Paris (*il possède une entreprise*

à Saint Barthélemy dans les Antilles françaises), correspond parfaitement à un cas d'utilisation des *Profile Designers iphysio* : il nécessite de réduire le nombre de rendez-vous tout en les rapprochant le plus possible. Une radiographie panoramique est réalisée ; (**Fig.1**) montrant le besoin de réhabiliter les secteurs postérieurs par une thérapie implantaire adaptée. Le patient ne voulant pas être édenté à droite et à gauche simultanément, il est donc décidé de réhabiliter en premier lieu le secteur gauche puis le droit.

À ce stade un CBCT est réalisé aux secteurs mandibulaire et maxillaire ; (**Fig.2**). On constate l'agénésie de la première molaire supérieure gauche (#36). Le remplacement de cette dent par un implant sera associé à une greffe d'augmentation du volume osseux (*sinus lift crestal, technique de Summers*) puisque celui-ci est insuffisant à la lecture du scanner. On envisagera l'extraction de la racine résiduelle distale de la deuxième molaire mandibulaire gauche (#37) en même temps que le retrait de l'intermédiaire de *bridge* qui remplace la première molaire mandibulaire gauche (#36). Lors de la mise en place des implants visant à remplacer les dents manquantes, on sélectionne trois *Profile Designers iphysio*. L'intervention est réalisée sous anesthésie locale. Deux implants surmontés de deux *Profile Designers iphysio* sont posés à la mandibule et un implant associé à un *iphysio* est posé au maxillaire supérieur ; (**Fig.3**) après augmentation du volume osseux au moyen de la technique de *Summers*. Une radiographie panoramique de contrôle est effectuée ; (**Fig.4**). Huit jours après l'intervention, les fils sont retirés et plus aucune manipulation

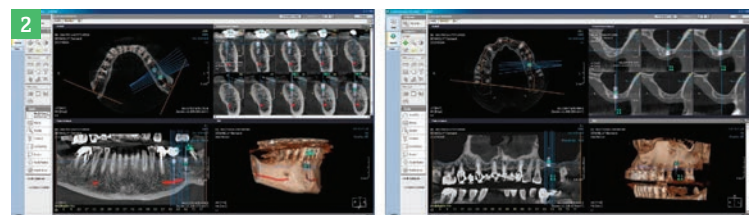
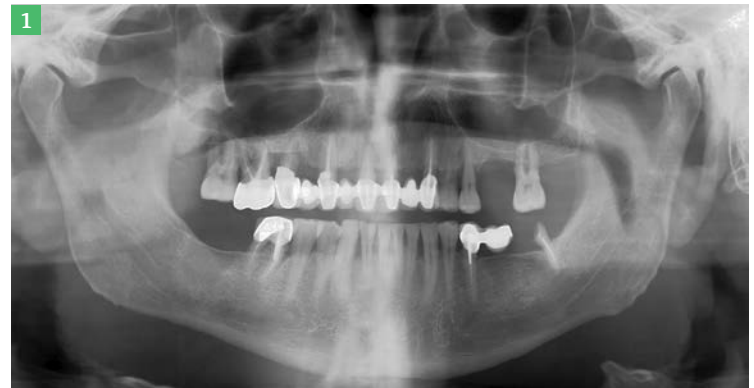
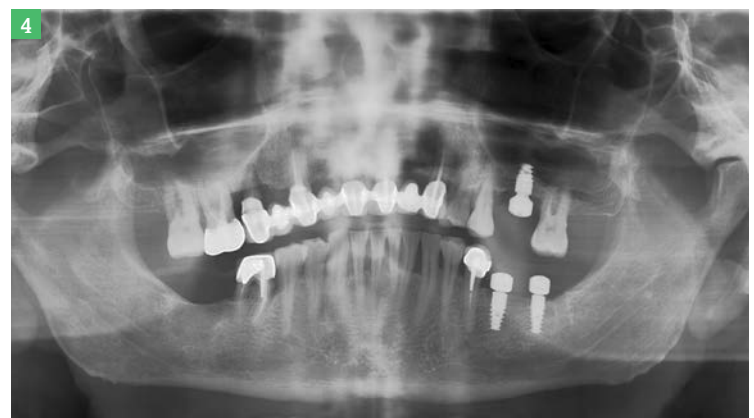
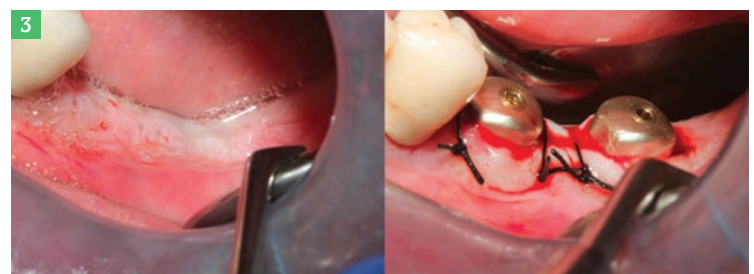Fig.1 : Panoramique préopératoire. Fig.2 : CBCT mandibulaire et maxillaire supérieur.


Fig.3 : État initial - implants mandibulaires et *iphysio*. Fig.4 : Panoramique postopératoire.



l'auteur

**Dr Albert
Franck
ZERAH**

• Pratique privée (Paris)
• @ : doc.franck.zerah@wanadoo.fr



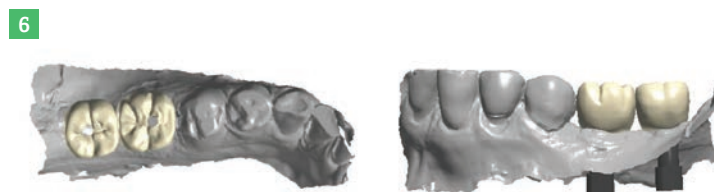
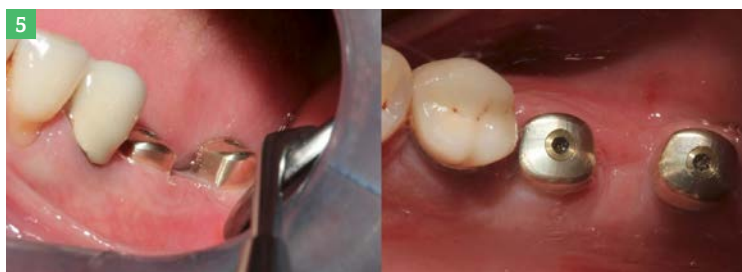

Fig.5 : Contrôle de la gencive autour des *iphysio*.

Fig.6 : Réalisations numérisées des couronnes sur implants.

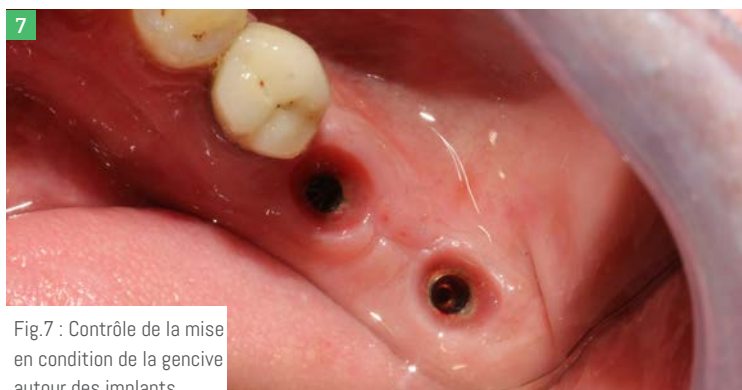

Fig.7 : Contrôle de la mise en condition de la gencive autour des implants.

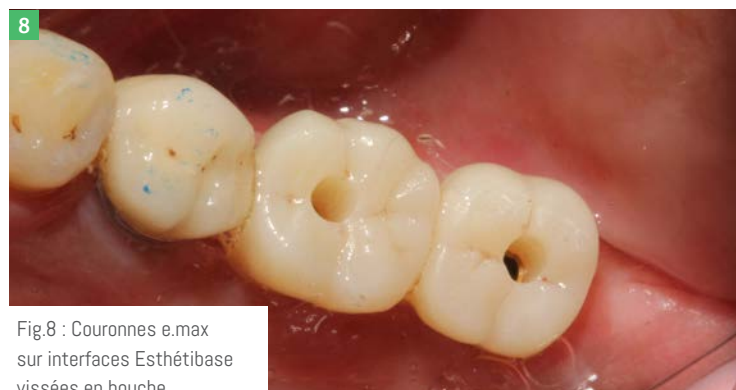

Fig.8 : Couronnes e.max sur interfaces Esthétibase vissées en bouche.

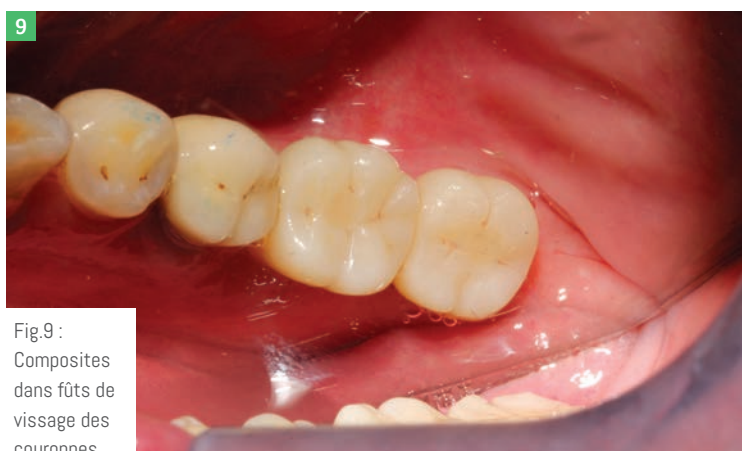

Fig.9 : Composites dans fûts de vissage des couronnes.

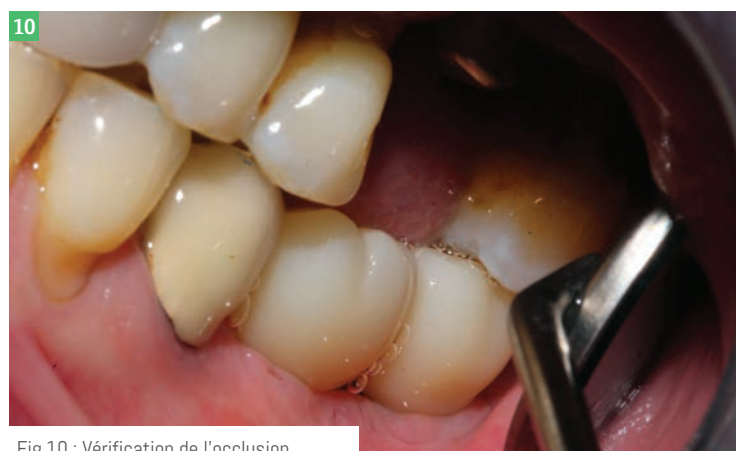

Fig.10 : Vérification de l'occlusion.

ne sera effectuée en bouche jusqu'au prochain rendez-vous consacré à la prise d'empreinte. Deux mois après l'intervention, l'ostéointégration des implants mandibulaires et la maturation de la gencive autour des *Profile Designers iphysio*; (Fig.5) sont validées. La greffe sous-sinusienne du secteur maxillaire nécessitant plus de temps de maturation, il est décidé de ne réaliser que les couronnes sur implants du secteur mandibulaire.

AUCUN VISSAGE NI DÉVISSAGE N'EST NÉCESSAIRE

C'est à ce stade que nous nous rendons vraiment compte de l'intérêt du protocole car, lors de la prise d'empreinte numérique des deux *iphysio* mandibulaires, aucun vissage ni dévissage n'est

nécessaire, réduisant ainsi le risque de contamination de l'espace biologique péri-implantaire si fragile aux perturbations. Deux couronnes e.max transvissées; (Fig.6) sont usinées en trois jours. À ce stade, nous dévissons les *Profile Designers iphysio* pour la pose des couronnes. La dépose des *iphysio* montre la « mise en forme de la gencive » amenée à recevoir la prothèse sans surpressions ni douleurs; (Fig.7). Les couronnes sur interfaces titane *Esthétibase* sont essayées puis vissées; (Fig.8) et les fûts de vissage sont obturés; (Fig.9). Une vérification de l'occlusion est effectuée; (Fig.10) et le patient peut reprendre ses activités en attendant son prochain passage à Paris pour réaliser la couronne sur l'implant maxillaire. En conclusion, nous pouvons dire que nous avons

respecté le cahier des charges imposé et les trois règles fixées. Nous avons obtenu une grande précision des couronnes grâce à l'association scanner intra-oral et *Profile Designers iphysio*. Nous avons également gagné en rapidité de réalisation en comparaison avec une empreinte traditionnelle (aux silicones). Et, enfin, l'absence de vissage et dévissage intempestifs nous permet de lutter contre un éventuel risque de cratérisation péri-implantaire.

CONCLUSION

Le scanner intra-oral est un outil formidable dans notre arsenal thérapeutique permettant la réalisation de prothèses à la fois fonctionnelles et esthétiques. Il va devenir indispensable dans nos cabinets dentaires dans un avenir proche.

Aujourd'hui, il est possible de réaliser des prothèses sur implants en technique CFAO « directe » ou « semi-directe » au moyen d'un scanner intra-oral associé à un *Profile Designer iphysio*, de manière simple, rapide, précise et surtout sans vissage et dévissage intempestifs, respectant ainsi l'environnement biologique péri-implantaire si fragile et si précieux pour la pérennité du complexe implanto-prothétique. ↻

Lyra

Tél. : 01 56 03 11 80

@ : info@lyra.dental

3w : lyra.dental